



Clinique
GENERALE - BEAULIEU



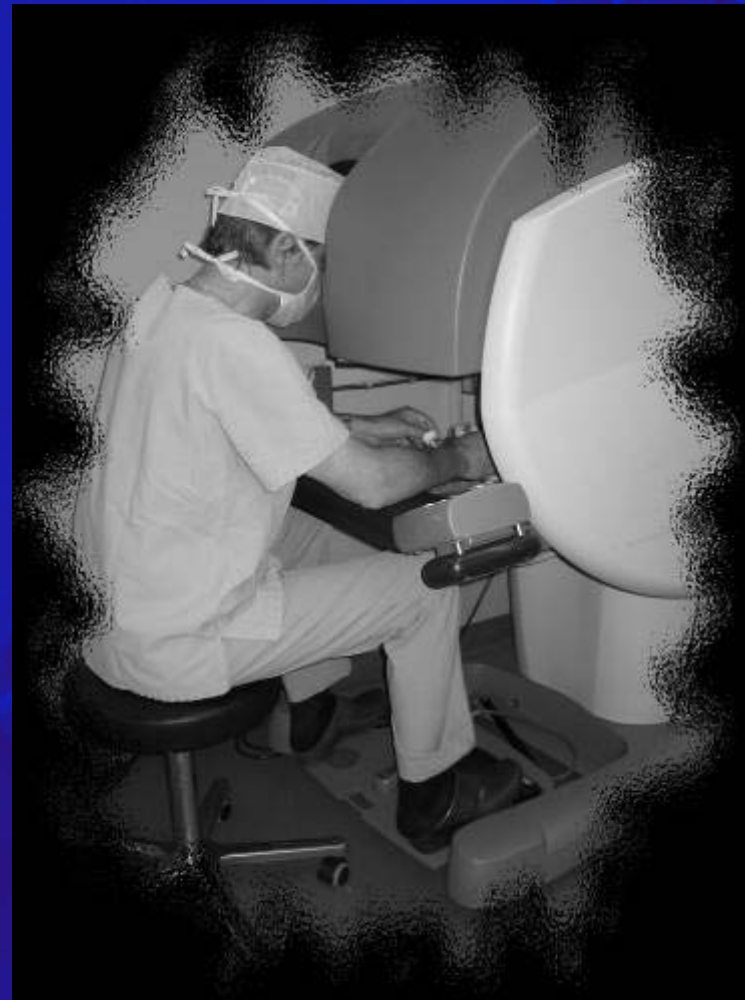S·M·B

société Médicale de Beaulieu



Procédures en chirurgie viscérale

■ Dr Y. Racloz



■ Dr F-A. Wassmer

Indications en chirurgie viscérale chirurgie sur site

■ Hernie hiatale

■ Chirurgie baryatrique

Gastric bending

Bypass

■ Splénectomie

■ Surrénalectomie

■ Chirurgie du petit bassin

Maladie diverticulaire

Rectopexie

Tumeur colorectale


Tumeur du pelvis

Nombre de procédures en chirurgie viscérale

■ Cholecystectomies			3
■ Hernies hiatales			22
■ Gastric banding			11
■ Sigmoidectomies	→	Ca jonction colo rectale (3)	} 18
	→	Diverticulites (9)	
	→	Rectopexies (6)	
■ Kystes mesenteriques			2
■ Hamartome trou obturateur droit			1

Temps de procédure pour chirurgie colorectale

- En fonction de la courbe d'apprentissage et y compris le temps de préparation



Réalisation de l'anastomose

- Suture manuelle
- Suture mécanique

Avantages pour le chirurgien:

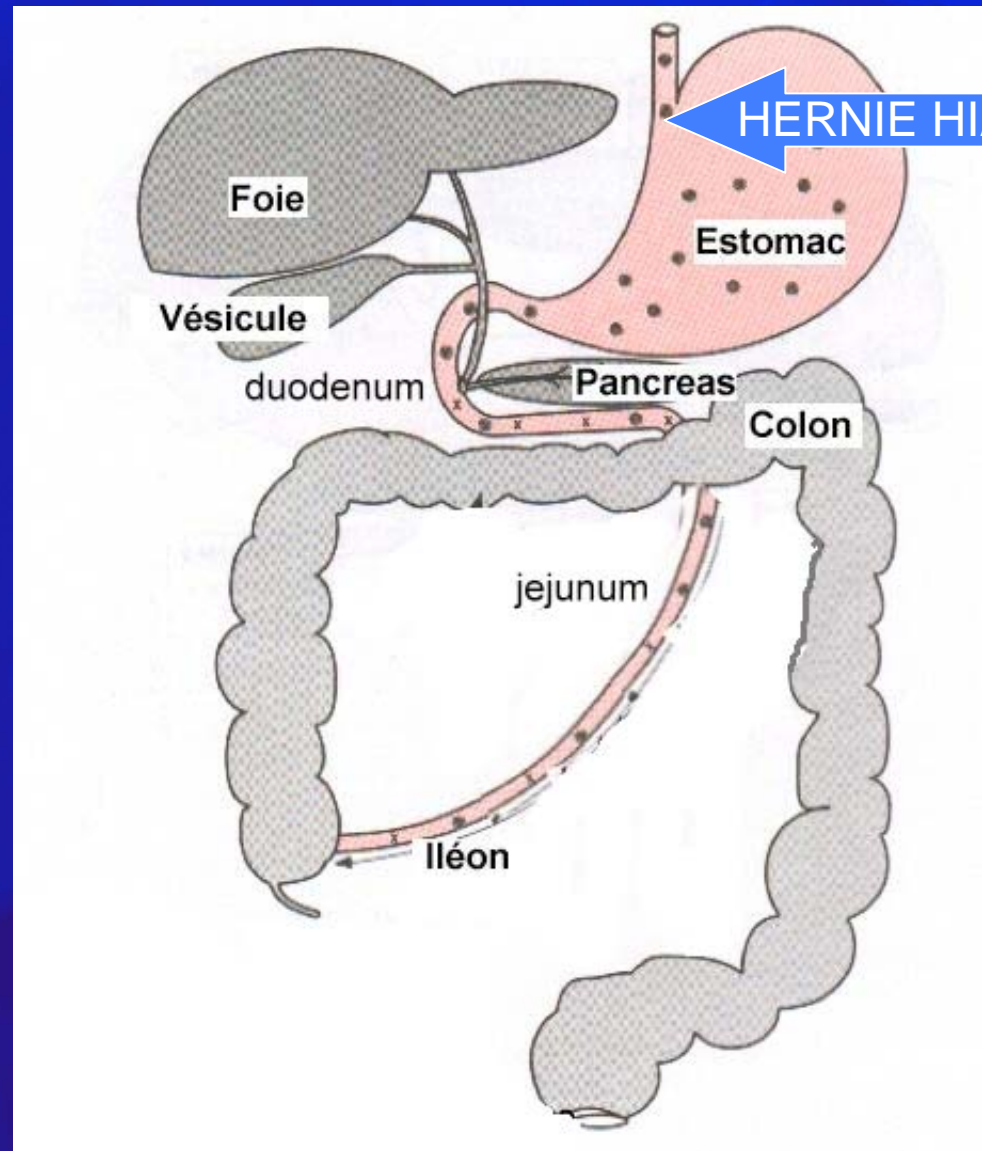
- Vision exceptionnelle en 3D
- Facilité d'accès à des sites opératoires difficiles
- Position ergonomique
- Précision des gestes par :
 - suppression du tremblement
 - réduction des mouvements
 - rotation des instruments sur 6 axes



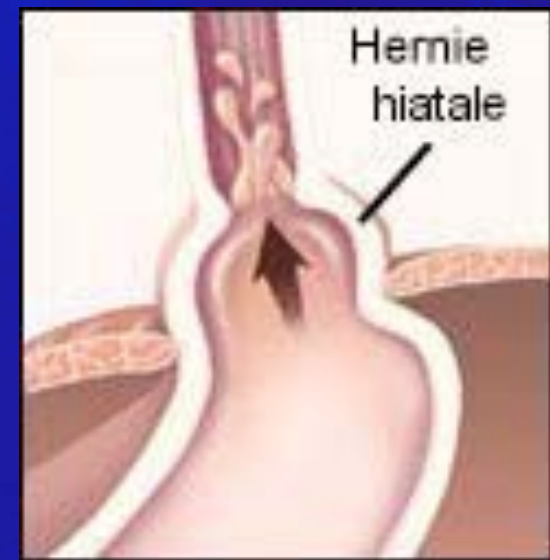
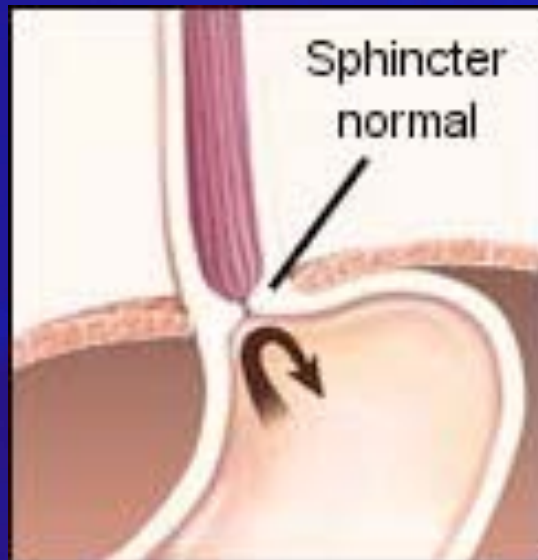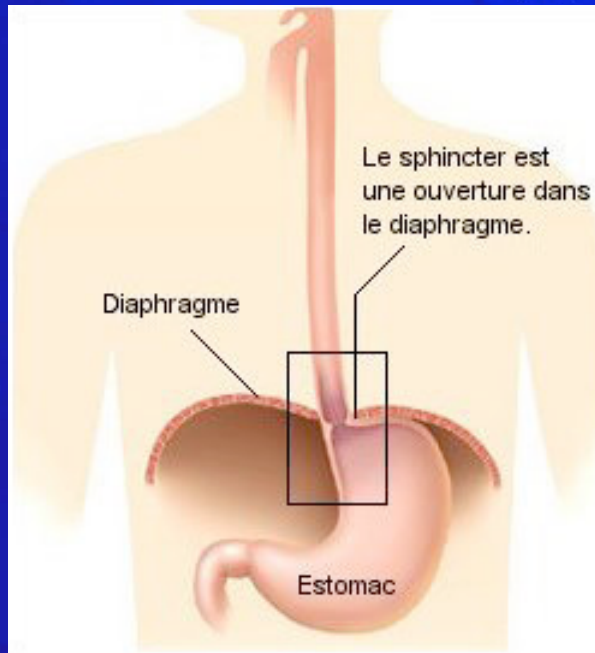
Améliorations pour le patient :

- Sécurité accrue
- Précision de dissection
- Petites incisions
- Avantages combinés de la chirurgie mini-invasive :
 - diminution du saignement
 - diminution des infections
 - diminution de la douleur
 - hospitalisation et convalescence raccourcies

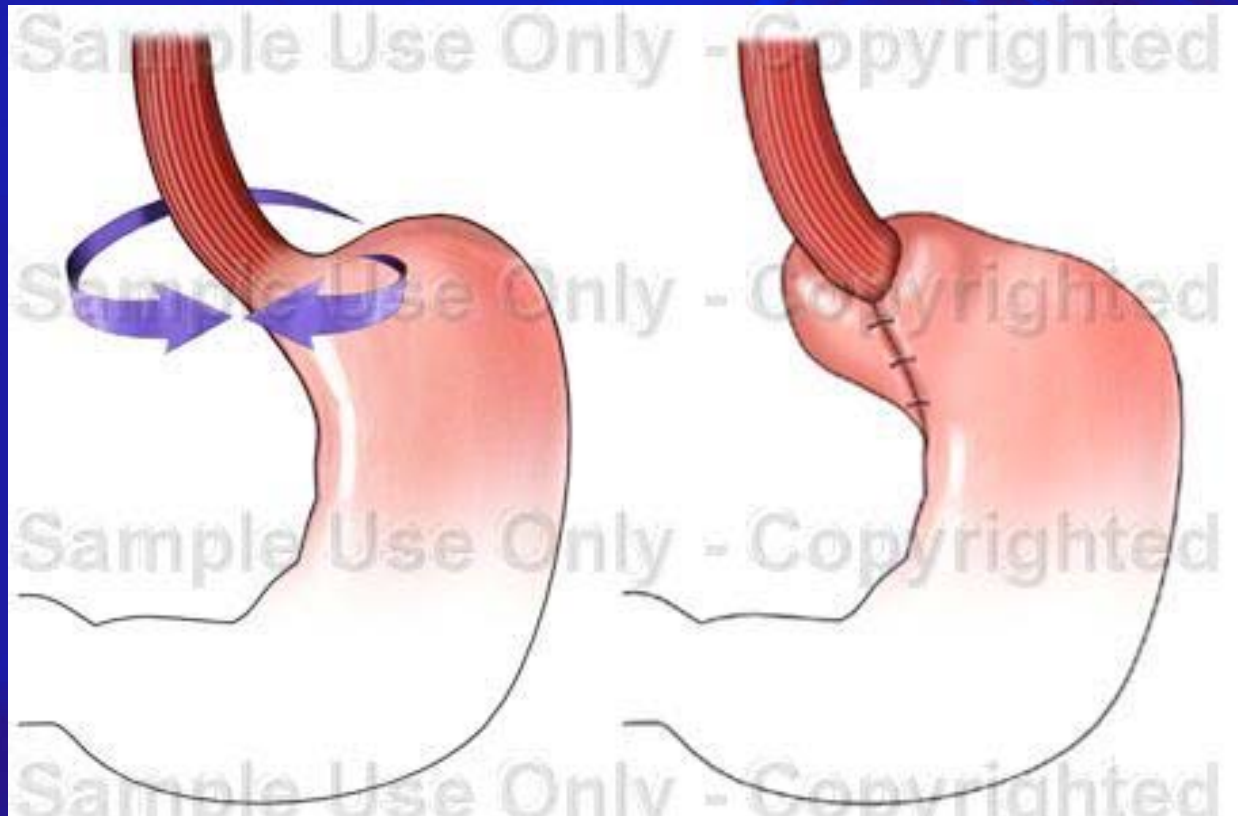




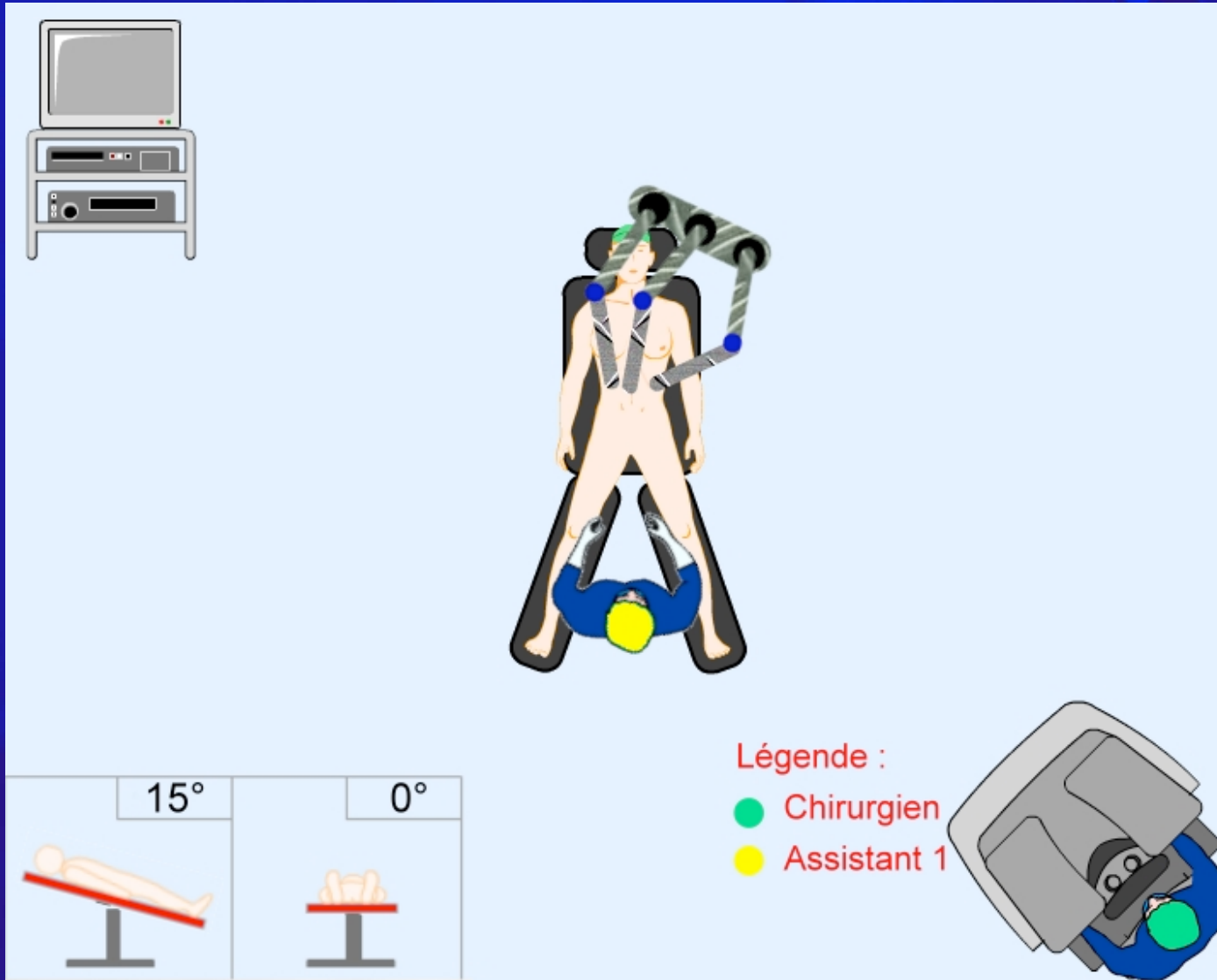
Hernie hiatale

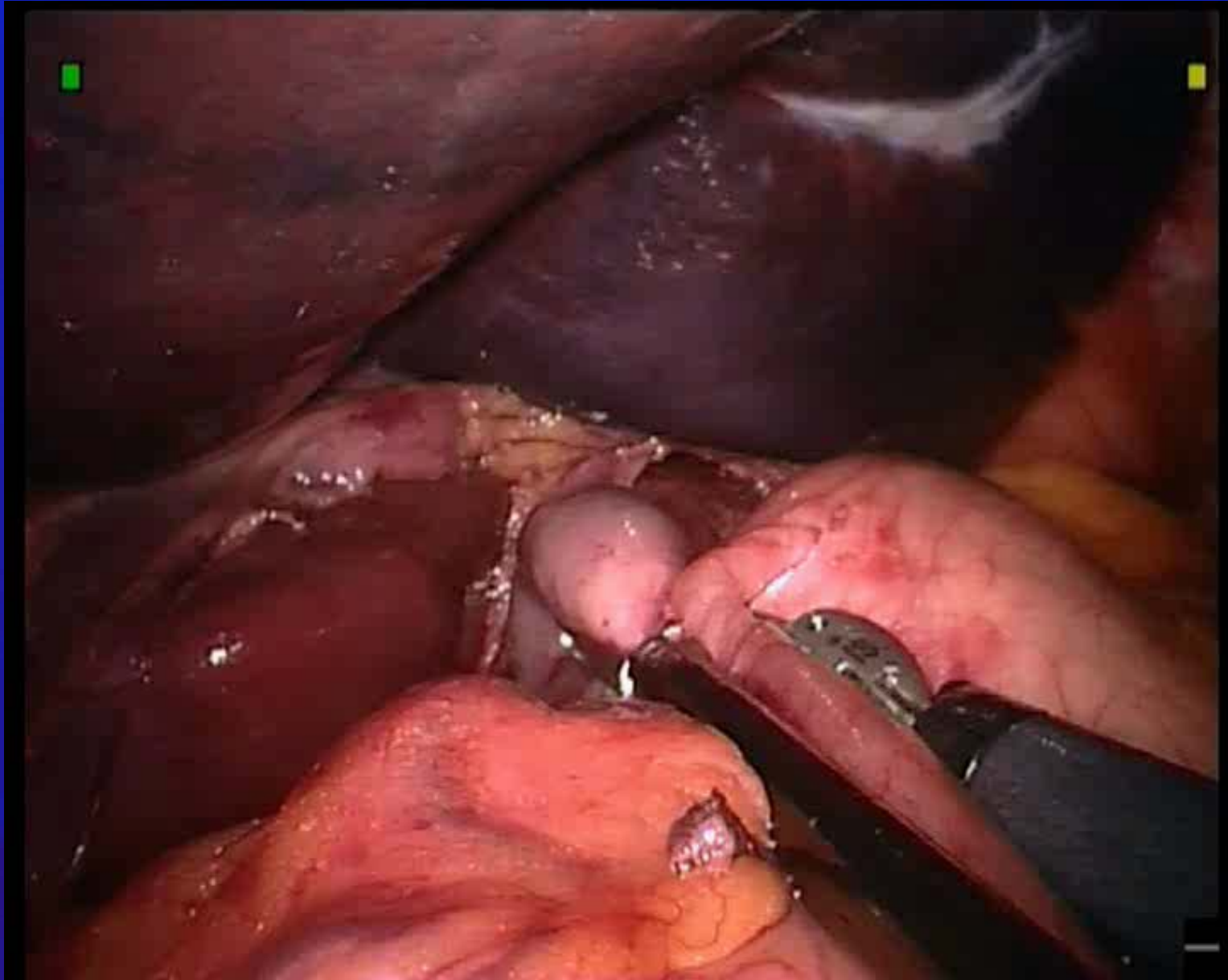


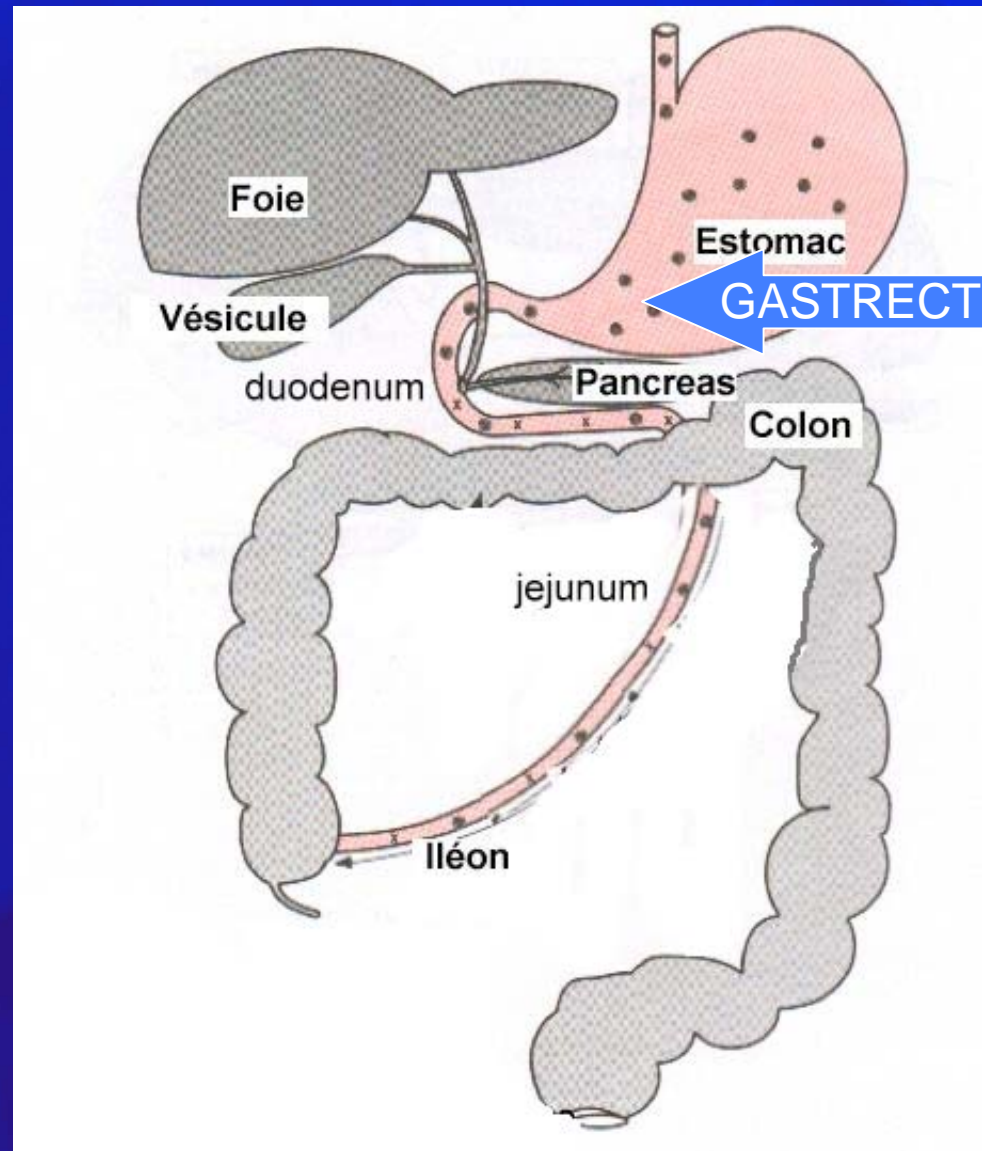
Cure Hernie hiatale : Nissen



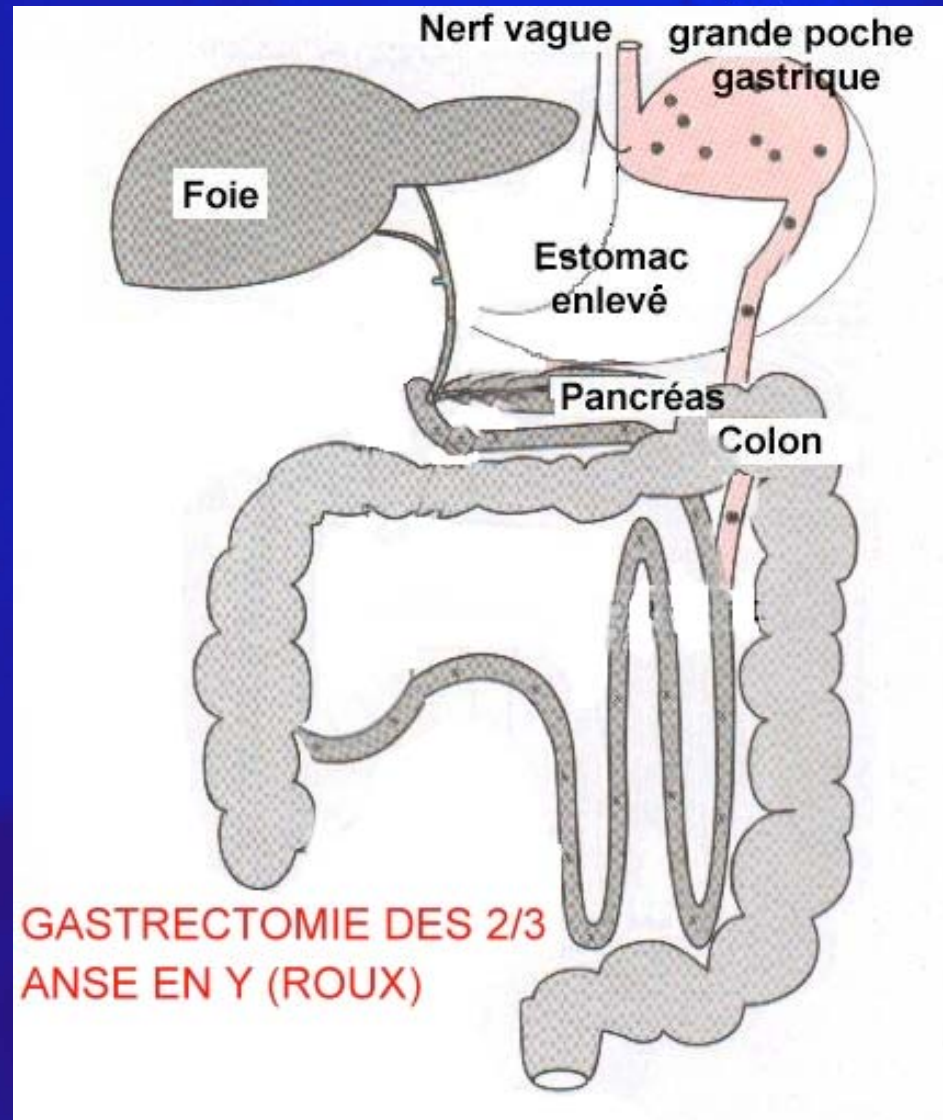
Positionnement du robot



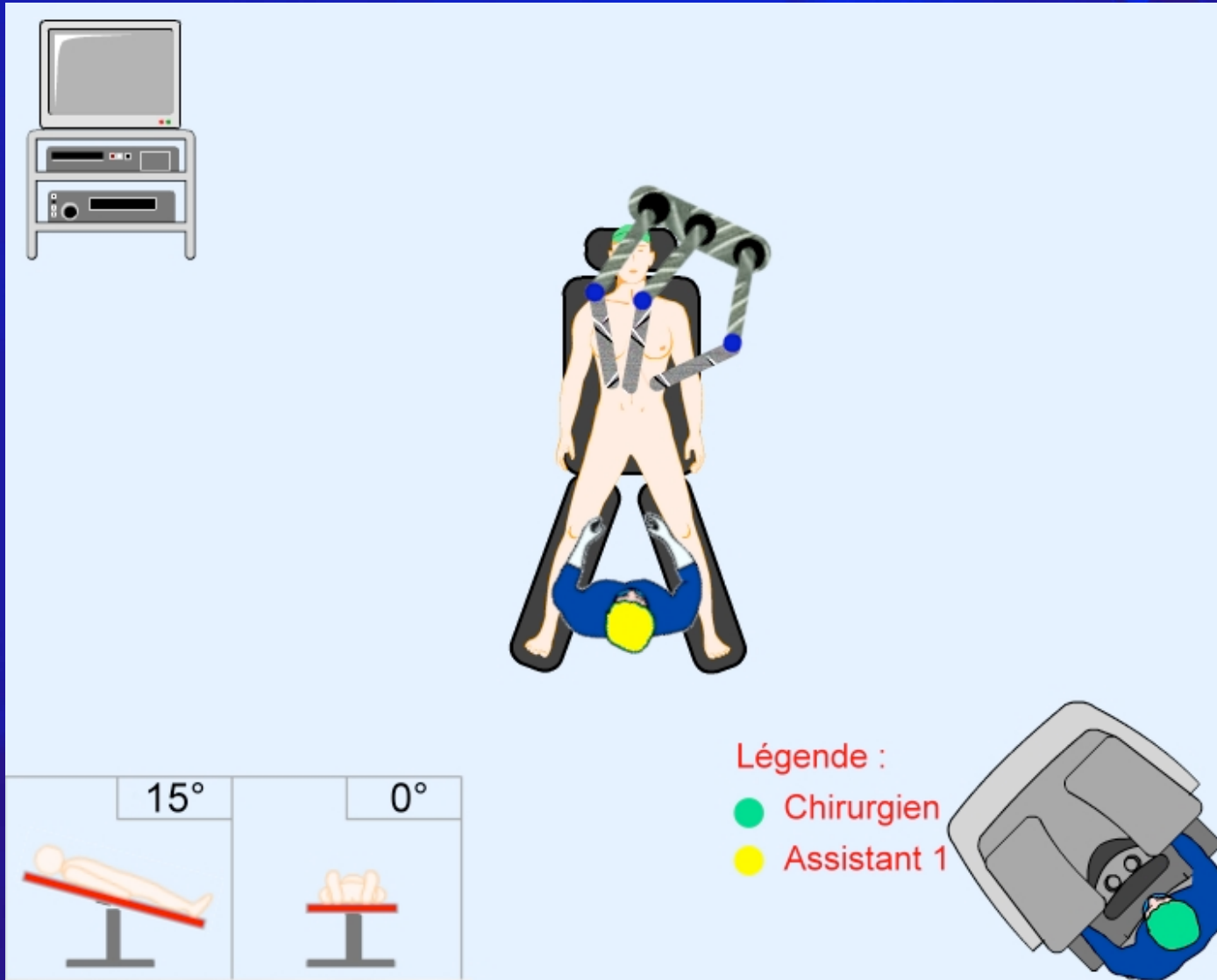




Gastrectomie



Positionnement du robot



A laparoscopic view of a stomach during an antrectomy procedure. The stomach is the central focus, appearing as a large, pinkish, sac-like structure. To the right, a robotic grasper is visible, holding a portion of the stomach. The surrounding area is filled with various tissues, including the greater omentum and the greater curvature of the stomach. The image is framed by a blue border.

Centre de Laparoscopie Robotisée

SMB
Société Médicale Beaulieu

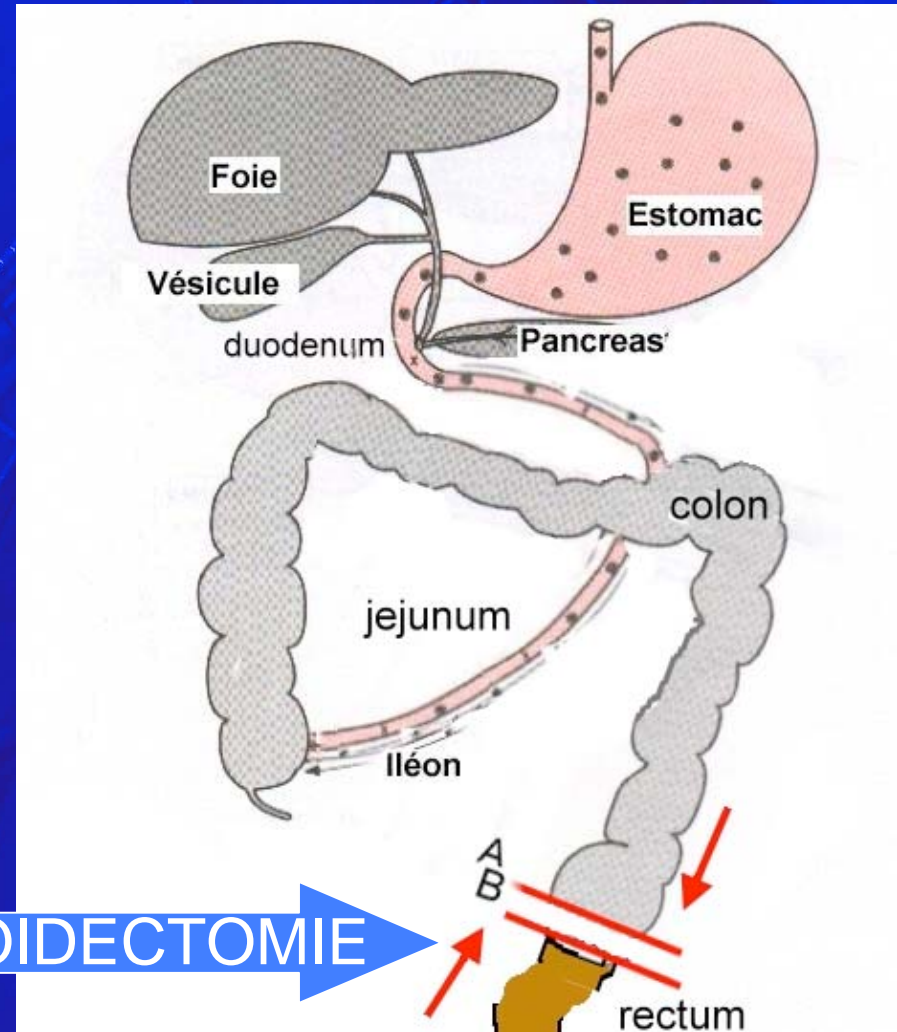
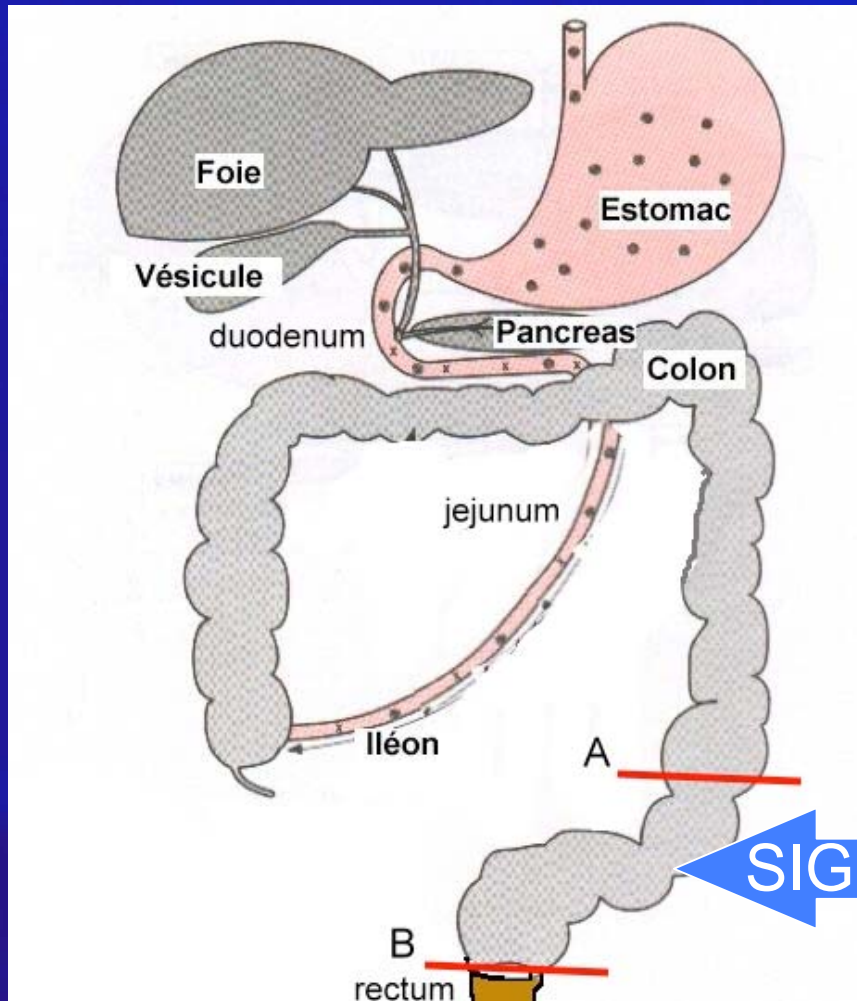
CCB
Clinique Générale Beaulieu

Antrectomie

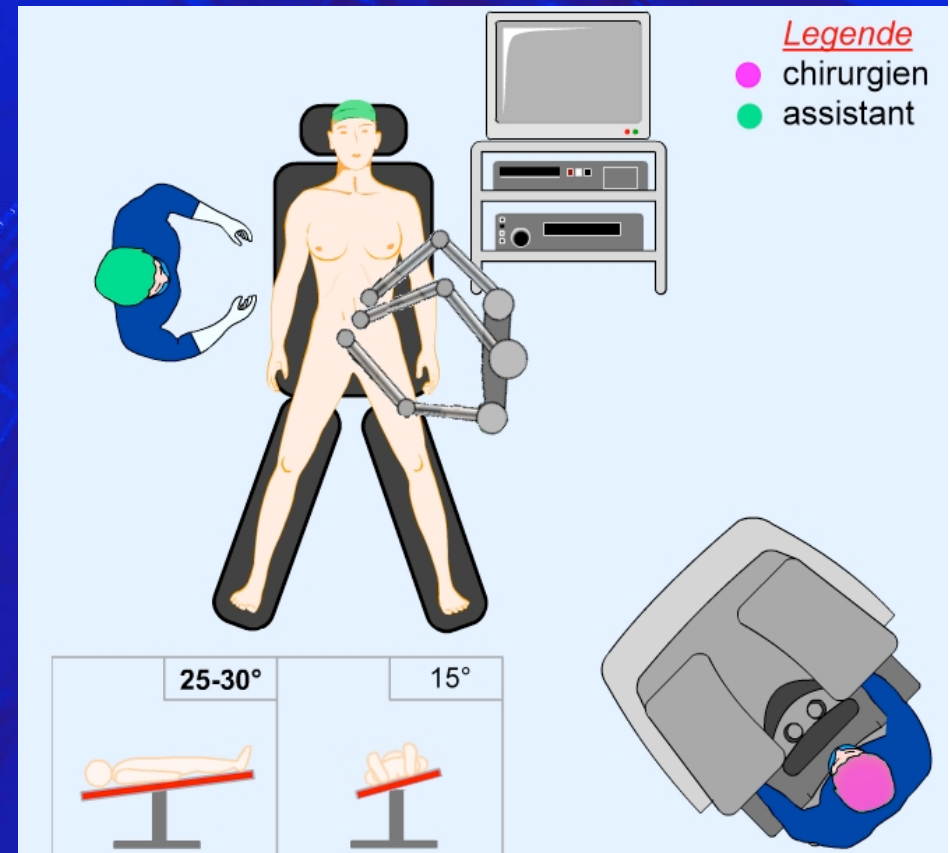
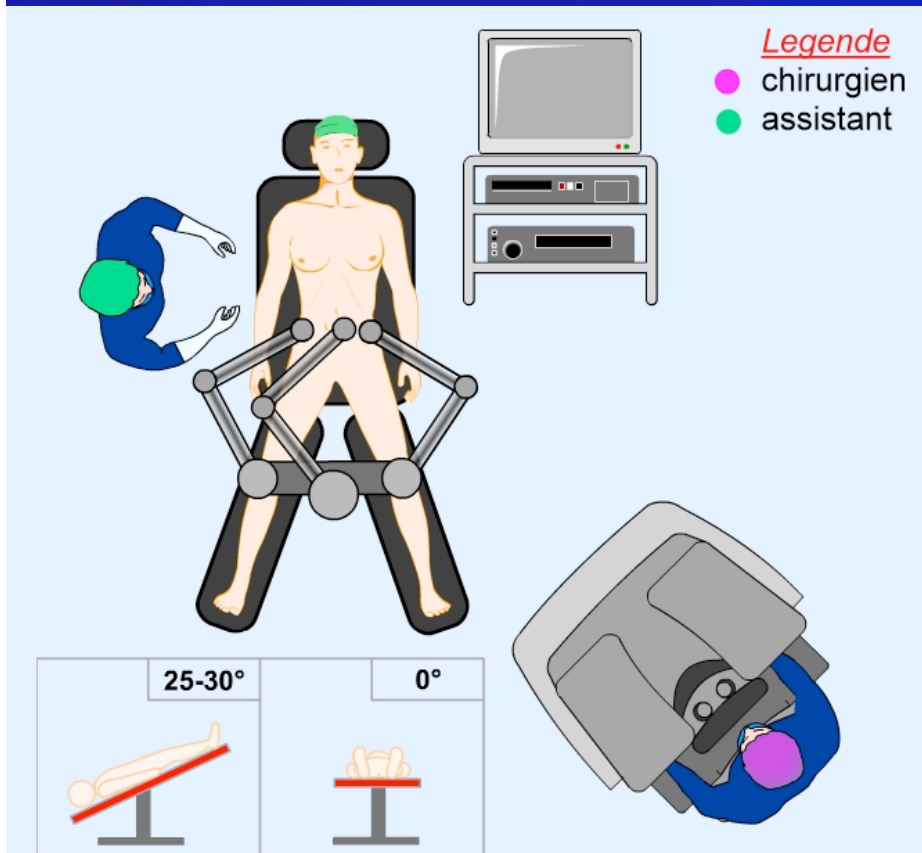
Dr Racloz

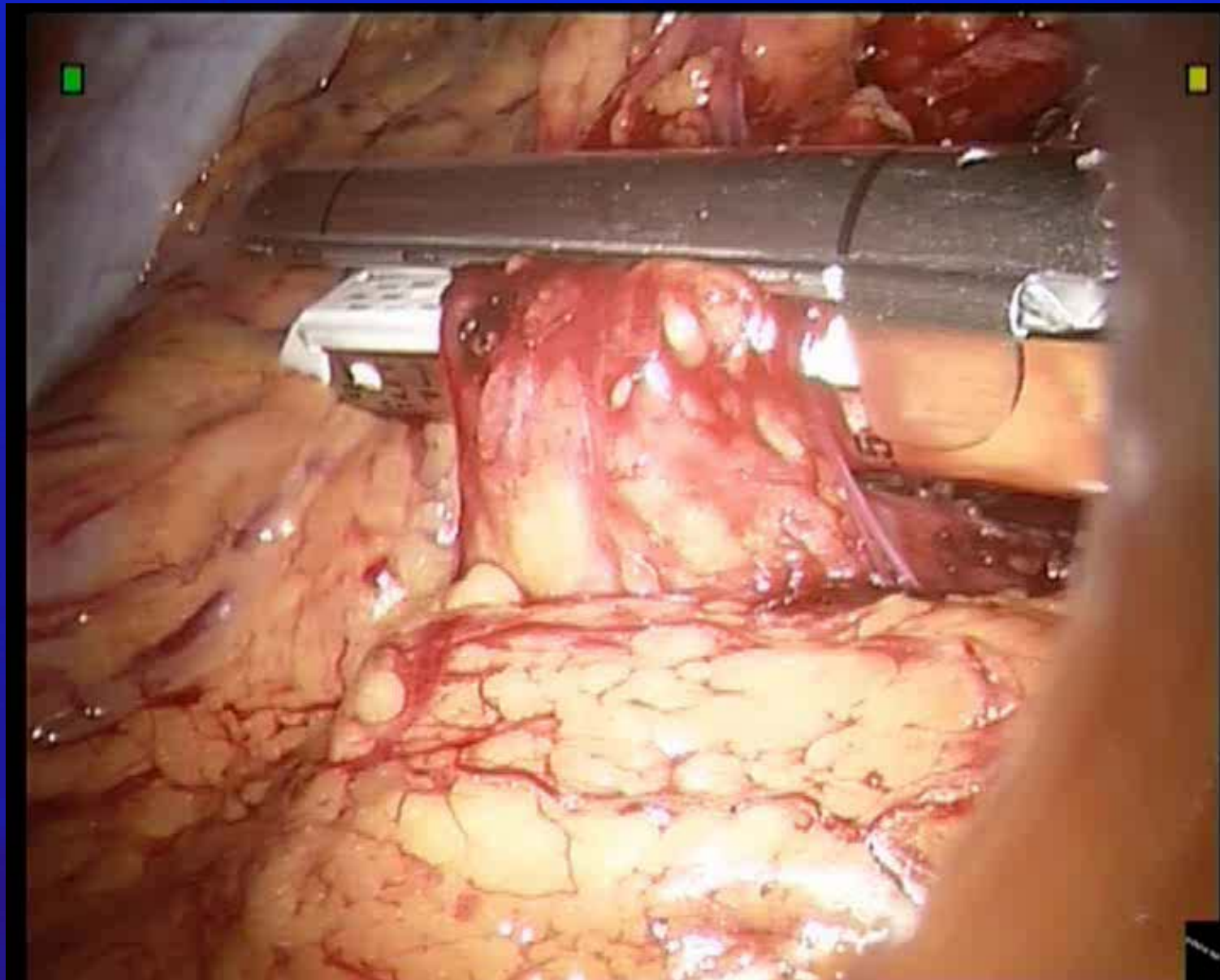
Mars 2006

sigmoïdectomie



Positionnement du robot







Et demain...

NOUVEAU : LE ROBOT CHIRURGIEN

